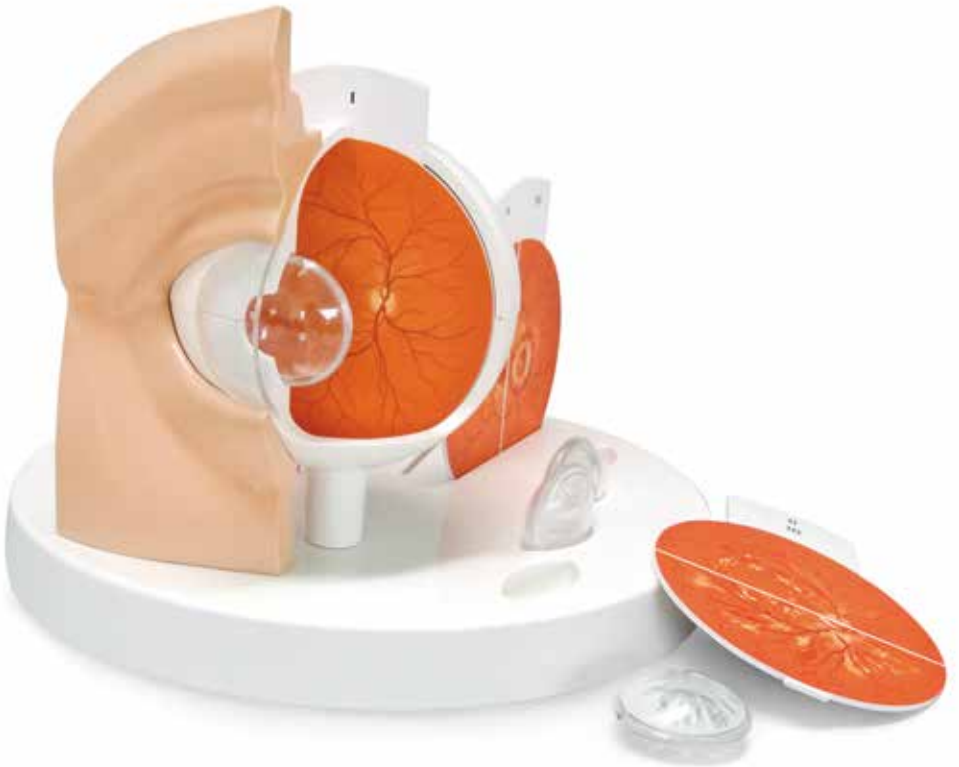



...going one step further



F17
(1017230)

Latin

- 1 Palpebra superior
 - 2 Palpebra inferior
 - 3 Cornea
 - 4 Tunica conjunctiva
 - 5 Iris
 - 6 Pupilla
 - 7 Bulbus oculi
-
- A Lens
 - A1 Cataracta corticalis
 - A2 Cataracta nuclearis
 - A3 Cataracta subcapsularis posterior
-
- I Retina
 - II Retinopathia diabetica
 - III Fundus hypertonicus
 - IV Glaucoma
 - V Age-related macular degeneration (AMD)
 - VI Papilla oedematosa
 - VII Occlusio arteriae centralis retinae
 - VIII Occlusio venae centralis retinae
 - IX Ablatio retinae, Amotio retinae
-
- 8 Arteriola temporalis retinae superior
 - 9 Venula temporalis retinae superior
 - 10 Discus nervi optici
 - 11 Venula temporalis retinae inferior
 - 12 Arteriola temporalis retinae inferior
 - 13 Macula lutea; Fovea centralis
 - 14 Haemorrhagia retinae
 - 15 Cotton-wool spots
 - 16 Aneurysmata
 - 17 Neovascularization
 - 18 Retina oedematosa
 - 19 Hard exudates
 - 20 Haemorrhagia
 - 21 Disc swelling
 - 22 Heightened light reflex
 - 23 Irregular arterial calibre
 - 24 Arteriovenous crossing changes (Gunn sign)
 - 25 Dilated veins
 - 26 Macula stellata
 - 27 Neuroretinal rim
 - 28 Large central cup
 - 29 Drusen
 - 30 Cherry red spot
 - 31 Cholesterol embolus
 - 32 Thrombus
 - 33 Ruptura

Pathological Eye

English

This model shows an eye enlarged by a factor of 5, which may be used for patient education. The easy to use switchable and didactically simplified representations of the retina and lens make it possible to explain clearly to the patient the typical changes that occur in a healthy eye due to the following diseases:

- Subcapsular cataract
 - Cortical cataract
 - Nuclear cataract
 - Diabetic retinopathy
 - Hypertensive retinopathy
 - Papillary changes of glaucoma
 - Age-related macular degeneration
 - Papilloedema
 - Central retinal arterial occlusion
 - Central retinal venous occlusion
 - Rhegmatogenous retinal detachment
- 1 Superior eyelid
 - 2 Inferior eyelid
 - 3 Cornea
 - 4 Conjunctiva
 - 5 Iris
 - 6 Pupil
 - 7 Eyeball
- A Lens
- A1 Cortical cataract
- A2 Nuclear cataract
- A3 Cataracta subcapsularis posterior
- I Retina
 - II Diabetic retinopathy
 - III Hypertensive retinopathy
 - IV Papillary changes in glaucoma
 - V Age-related macular degeneration (AMD)
 - VI Papilloedema
 - VII Central Retinal Artery Occlusion
 - VIII Central Retinal Vein Occlusion
 - IX Rhegmatogenous Retinal Detachment
- 8 Superior temporal retinal arteriole
 - 9 Superior temporal retinal venule
 - 10 Optic disc
 - 11 Inferior temporal retinal venule
 - 12 Inferior temporal retinal arteriole
 - 13 Macula; Fovea centralis
 - 14 Retinal haemorrhages
 - 15 Cotton-wool spots
 - 16 Microaneurysms
 - 17 Neovascularization
 - 18 Retinal oedema
 - 19 Hard exudates
 - 20 Bleeding
 - 21 Disc swelling
 - 22 Heightened light reflex
 - 23 Irregular arterial calibre
 - 24 Arteriovenous crossing changes (Gunn sign)
 - 25 Dilated veins
 - 26 Macular star
 - 27 Neuroretinal rim
 - 28 Large central cup
 - 29 Drusen
 - 30 Cherry red spot
 - 31 Cholesterol embolus
 - 32 Thrombus
 - 33 Tear

Das 5-fach vergrößerte Augen-Modell zeigt verschiedene Katarakte und Netzhautveränderungen. Durch die einfache Handhabung der austauschbaren und didaktisch vereinfachten Darstellungen der Netzhaut, der Linse und deren Erkrankungen können dem Patienten die typischen Veränderungen im Vergleich zum gesunden Zustand anschaulich erläutert werden.

- Subkapsulärer Katarakt
 - Rindenkatarakt
 - Kernkatarakt
 - Diabetische Retinopathie
 - Hypertensive Retinopathie
 - Papillenveränderungen beim Glaukom
 - Altersabhängige Makuladegeneration
 - Stauungspapille
 - Zentralarterienverschluss
 - Zentralvenenverschluss
 - Rhegmatogene Netzhautablösung
-
- 1 Oberlid
 - 2 Unterlid
 - 3 Hornhaut
 - 4 Bindehaut
 - 5 Regenbogenhaut
 - 6 Pupille
 - 7 Augapfel
-
- A Linse
 - A1 Rindenkatarakt
 - A2 Kernkatarakt
 - A3 Hinterer subkapsulärer Katarakt
-
- I Netzhaut
 - II Diabetische Retinopathie
 - III Hypertensive Retinopathie
 - IV Papillenveränderungen bei Glaukom
 - V Altersabhängige Makuladegeneration (AMD)
 - VI Stauungspapille
 - VII Zentralarterienverschluss (ZAV)
 - VIII Zentralvenenverschluss (ZVV)
 - IX Rhegmatogene Netzhautablösung
-
- 8 Seitliche, obere Arteriole
 - 9 Seitliche, obere Venule
 - 10 Sehscheibe
 - 11 Seitliche, untere Venule
 - 12 Seitliche, untere Arteriole
 - 13 Gelber Fleck; Stelle des schärfsten Sehens
 - 14 Netzhautblutungen
 - 15 Cotton-wool-Herde
 - 16 Mikroaneurysmen
 - 17 Gefäßneubildung
 - 18 Netzhautödem
 - 19 Harte Exsudate
 - 20 Blutung
-
- 21 Papillenschwellung
 - 22 Verstärkter Lichtreflex
 - 23 Unregelmäßige Arterienkaliber
 - 24 Kreuzungszeichen (Gunn- Zeichen)
 - 25 Erweiterte Venen
 - 26 Makulastern
 - 27 Neuroretinaler Randsaum
 - 28 Große zentrale Exkavation
 - 29 Drusen
 - 30 Kirschröter Fleck
 - 31 Cholesterinembolus
 - 32 Blutgerinnsel
 - 33 Riss

Ojo patológico, 5 veces su tamaño natural.

Español

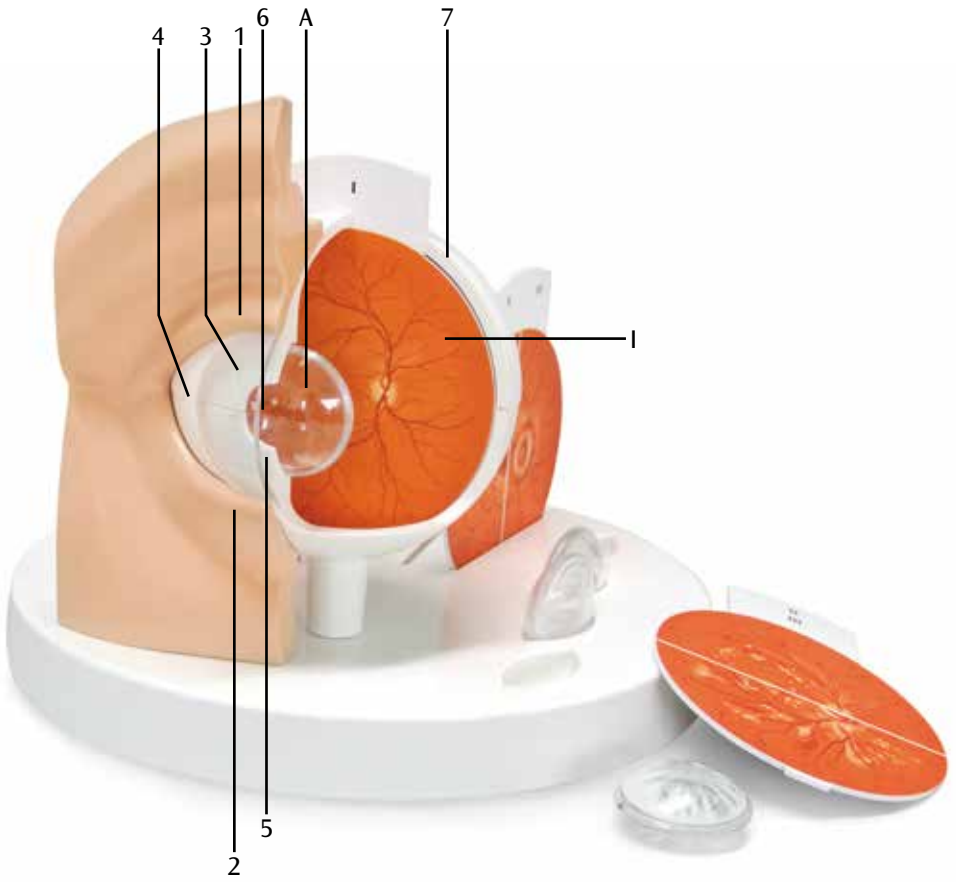
El modelo nos muestra un ojo, aumentado 5 veces su tamaño natural, que puede utilizarse para instruir al paciente. Dado su fácil manejo y representación sencilla (de una retina y el cristalino de quita y pon), se ha concebido claramente como un elemento didáctico, con el que mostrar al paciente las patologías que se enumeran a continuación y compararlas con el estado del ojo sano:

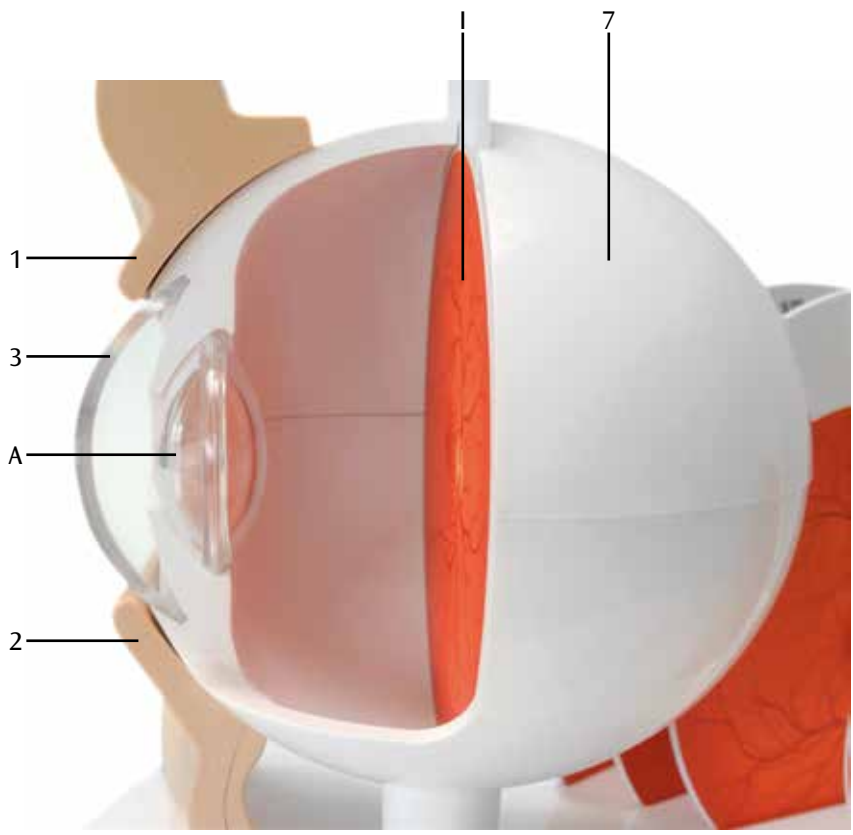
- Catarata subcapsular
 - Catarata cortical
 - Catarata nuclear
 - Retinopatía diabética
 - Retinopatía por hipertensión
 - Alteraciones papilares por glaucoma
 - Degeneración macular senil
 - Edema papilar
 - Neuropatía óptica isquémica arterial
 - Neuropatía óptica isquémica venosa
 - Desprendimiento de retina regmatógeno
 - 18 Retina edematosa
 - 19 Exudados duros
 - 20 Hemorragia
 - 21 Inflamación de papila
 - 22 Reflejo luminoso aumentado
 - 23 Calibre arterial irregular
 - 24 Signo de cruces (signo de Gunn)
 - 25 Venas dilatadas
 - 26 Estrella macular
 - 27 Borde neurorretiniano
 - 28 Gran excavación central
 - 29 Drusas
 - 30 Mancha rojo cereza
 - 31 Émbolo de colesterol
 - 32 Trombo
 - 33 Rotura
- 1 Párpado superior
 - 2 Párpado inferior
 - 3 Córnea
 - 4 Conjuntiva
 - 5 Iris
 - 6 Pupila
 - 7 Globo ocular
- A Lente
 - A1 Catarata cortical
 - A2 Catarata nuclear
 - A3 Catarata subcapsular posterior
- I Retina
 - II Retinopatía diabética
 - III Retinopatía hipertensiva
 - IV Alteraciones papilares por glaucoma
 - V Degeneración macular asociada a la edad (DMAE)
 - VI Papila edematosa
 - VII Oclusión de arteria central de la retina (OACR)
 - VIII Oclusión de vena central de la retina (OVCR)
 - IX Desprendimiento de retina regmatógeno
- 8 Arteriola temporal superior
 - 9 Vénula temporal superior
 - 10 Disco óptico
 - 11 Vénula temporal inferior
 - 12 Arteriola temporal inferior
 - 13 Mácula lútea y fóvea central
 - 14 Hemorragia retiniana
 - 15 Manchas algodonosas
 - 16 Microaneurisma
 - 17 Neovascularización

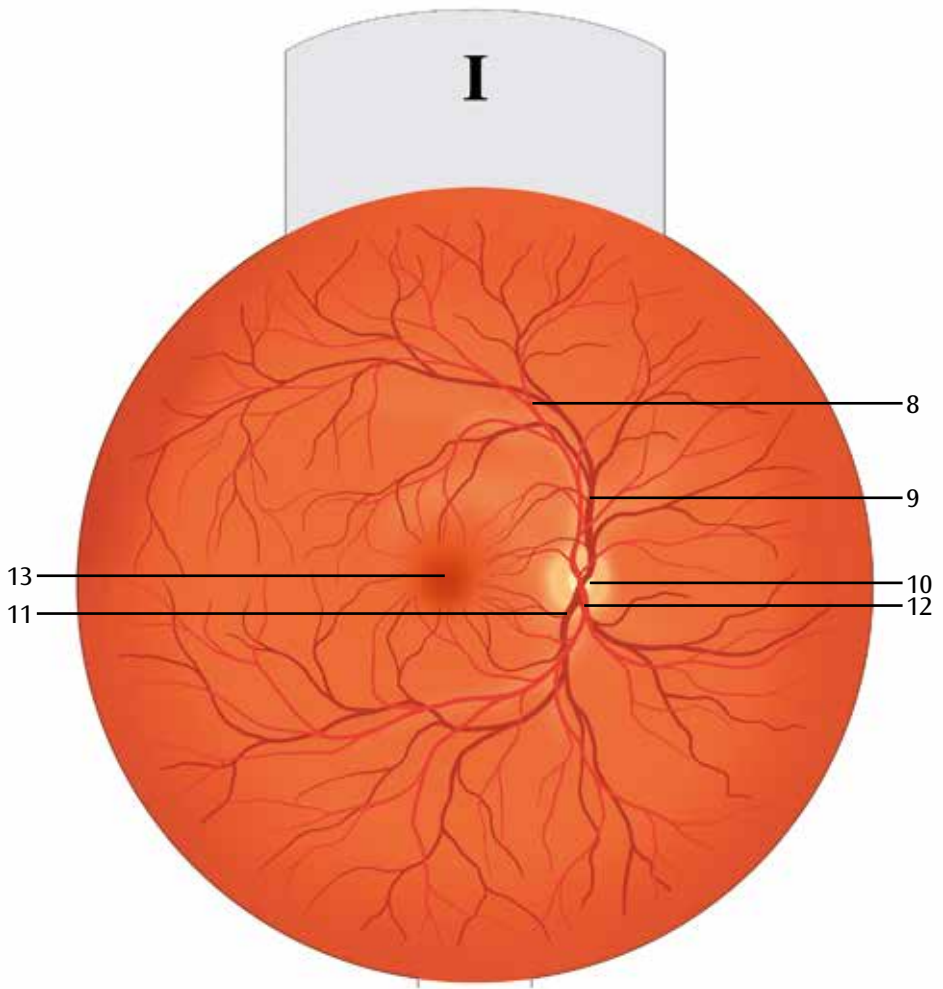
Œil pathologique agrandi 5 fois

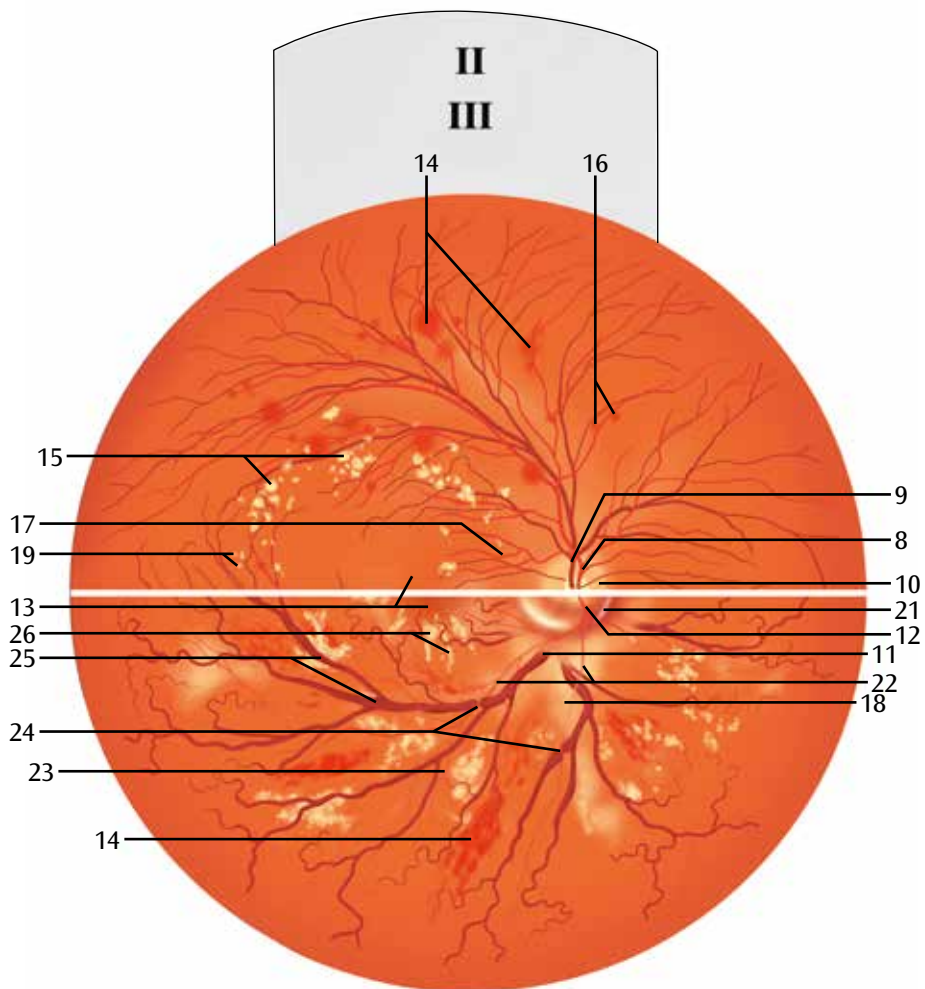
Ce modèle montre un œil pathologique agrandi 5 fois destiné à servir de support explicatif pour les patients. Grâce à des représentations échangeables et simplifiées pour faciliter l'enseignement de la rétine et du cristallin, il est possible d'expliquer clairement au patient les altérations typiques dues aux maladies suivantes comparativement à un œil en bonne santé :

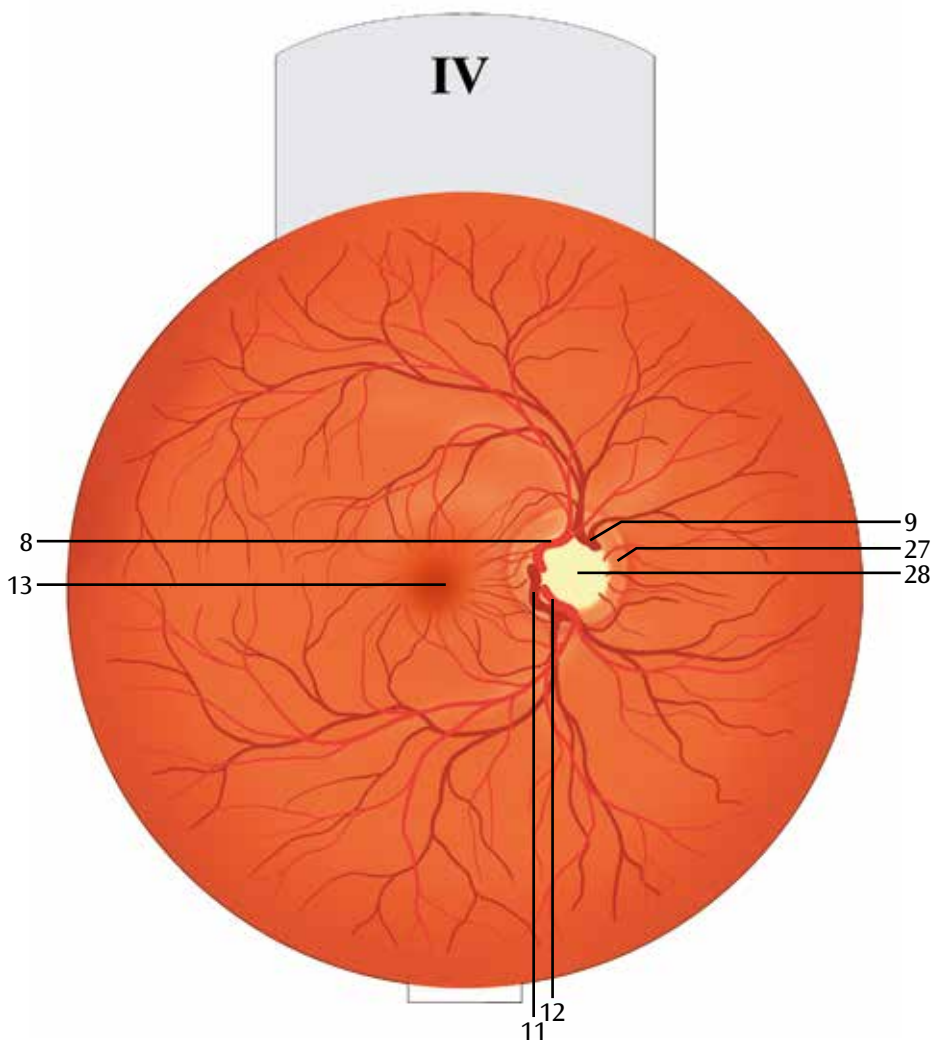
- Cataracte capsulaire
 - Cataracte corticale
 - Cataracte nucléaire
 - Rétinopathie diabétique
 - Rétinopathie suite à une hypertension
 - Altération de la papille optique suite à un glaucome
 - Dégénérescence maculaire liée à l'âge
 - Stase papillaire
 - Occlusion de l'artère centrale
 - Occlusion de la veine centrale
 - Décollement rétinien rhégmatoïde
- 21 Optic disque gonflement
 - 22 Hyperréflexie à la lumière
 - 23 Calibre artériel irrégulier
 - 24 Signe du croisement (signe de Gunn)
 - 25 Veines dilatées
 - 26 Etoile maculaire
 - 27 Anneau neuro-rétinien
 - 28 Grande excavation centrale
 - 29 Druses
 - 30 Tache rouge cerise
 - 31 Embolie de cholestérol
 - 32 Caillot sanguin
 - 33 Fissure
- 1 Paupière supérieure
 - 2 Paupière inférieure
 - 3 Cornée
 - 4 Conjonctive
 - 5 Iris
 - 6 Pupille
 - 7 Globe oculaire
 - A Lentille
 - A1 Cataracte corticale
 - A2 Cataracte nucléaire
 - A3 Cataracte sous-capsulaire postérieure
 - I Rétine
 - II Rétinopathie diabétique
 - III Rétinopathie hypertensive
 - IV Altération de la papille optique suite à un glaucome
 - V Dégénérescence maculaire liée à l'âge (DMLA)
 - VI Stase papillaire
 - VII Obstruction artérielle centrale (OAC)
 - VIII Obstruction veineuse centrale (OVC)
 - IX Décollement de la rétine
- 8 Supérieure artériole rétinienne temporelle
 - 9 Supérieure veinule de la rétine temporale
 - 10 Papille optique
 - 11 Inférieure veinule rétinienne temporelle
 - 12 Artériole latéralement inférieure
 - 13 Macula et fovéa de la rétine
 - 14 Saignements de la rétine
 - 15 Taches blanches duveteuses sur la rétine
 - 16 Anévrisme
 - 17 Néovascularisation
 - 18 Œdème rétinien
 - 19 Disques exsudats
 - 20 Hémorragie

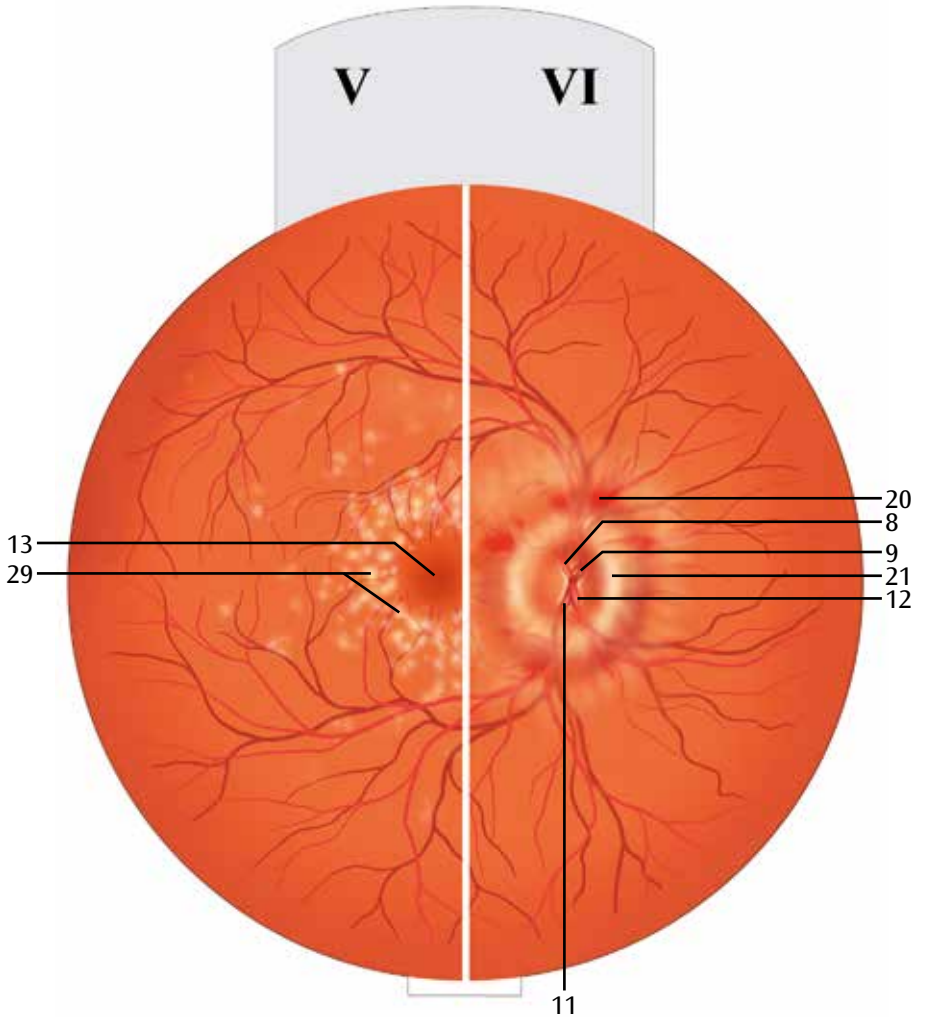






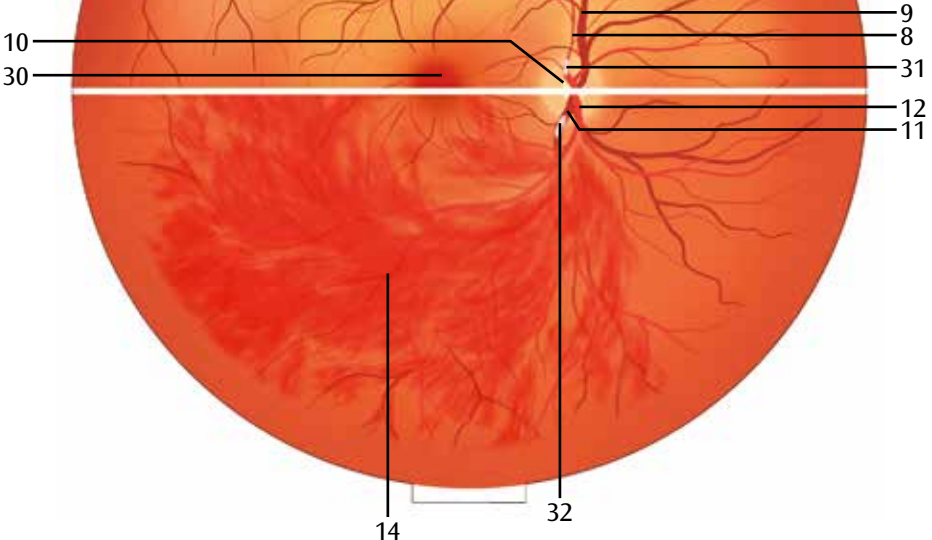




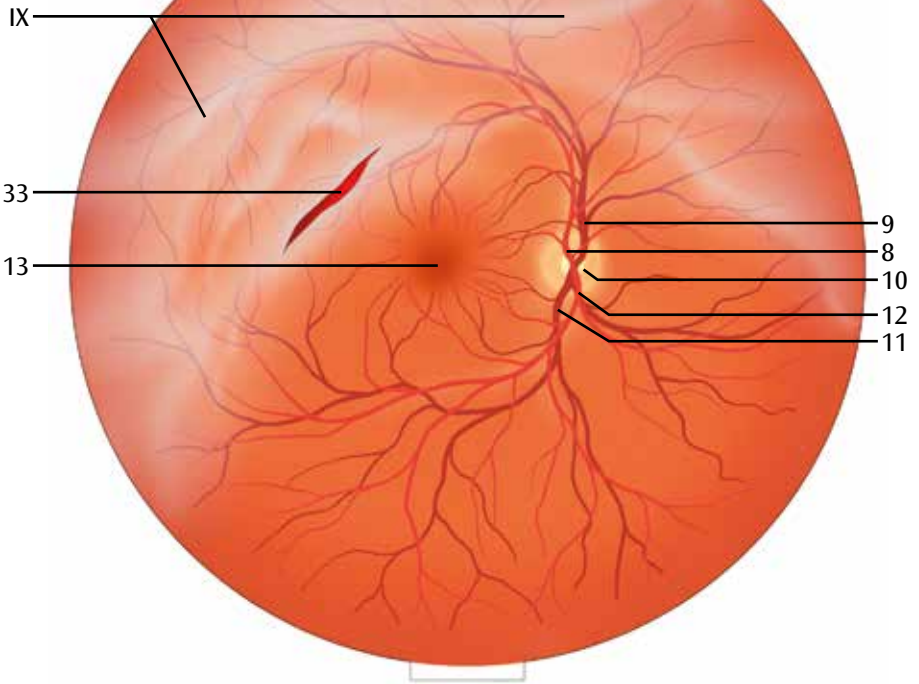




VII

VIII

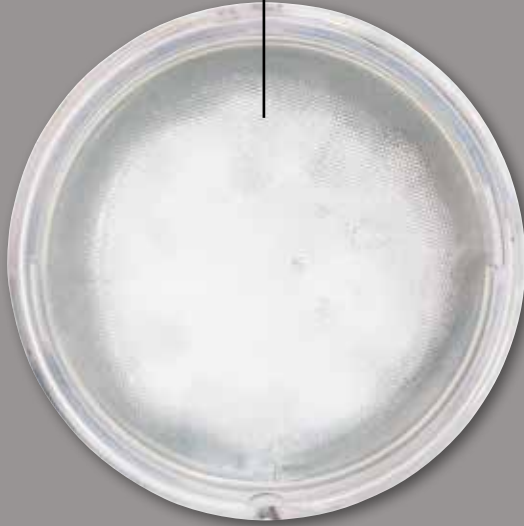

IX





A2



A3



Olho patológico, 5 vezes ampliado

Português

O modelo de olho ampliado 5 vezes, mostrando os diferentes tipos de Cataratas e outras alterações na retina. O fácil manejo do modelo substituindo as representações da retina e lente, permite explicar visualmente ao paciente, as seguintes doenças típicas que acontecem a um olho saudável:

- Catarata subcapsular
 - Catarata cortical
 - Catarata nuclear
 - Retinopatia diabética
 - Retinopatia hipertensa
 - Alterações da papila no caso de glaucoma
 - Degeneração macular relacionada à idade
 - Papiloedema
 - Obturação da artéria central
 - Obturação venosa central
 - Desprendimento de retina regmatogéneo
-
- 1 Pálpebra superior
 - 2 Pálpebra inferior
 - 3 Córnea
 - 4 Conjuntiva
 - 5 Íris
 - 6 Pupila
 - 7 Globo ocular
-
- A Lente
 - A1 Catarata cortical
 - A2 Catarata nuclear
 - A3 Cataratas subcapsulares traseiras
-
- I Retina
 - II Retinopatia diabética
 - III Retinopatia hipertensa
 - IV Alterações da papila no caso de glaucoma
 - V Degeneração macular relacionada à idade (DMI)
 - VI Papiledema
 - VII Obturação da artéria central (OAC)
 - VIII Obturação venosa central (OVC)
 - IX Desprendimento de retina regmatogéneo
-
- 8 Arteriola lateral, superior
 - 9 Vênula lateral, superior
 - 10 Disco ótico
 - 11 Vênula lateral, inferior
 - 12 Arteriola lateral, inferior
 - 13 Mancha amarela; Zona mais apurada da visão
 - 14 Hemorragias retinianas
 - 15 Manchas de algodão hidrófilo
 - 16 Microaneurismas
 - 17 Vasculogênese
 - 18 Edema da retina
 - 19 Exsudato duro
 - 20 Hemorragia
-
- 21 Inchaço das papilas
 - 22 Reflexo de luz reforçado
 - 23 Calibre arterial irregular
 - 24 Sinal de cruzamento (símbolo de Gunn)
 - 25 Veias dilatadas
 - 26 Estrela macular
 - 27 Aro neurorretiniano
 - 28 Escavação central grande
 - 29 Glândulas
 - 30 Mancha de cereja vermelha
 - 31 Embolia de colesterol
 - 32 Coágulo de sangue
 - 33 Fissura

Occhio patologico, ingrandito 5 volte

Il modello illustra un occhio con fattore di ingrandimento pari a 5, utile per i colloqui con i pazienti. Grazie alla semplicità di utilizzo delle riproduzioni della retina e del cristallino, intercambiabili e semplificate a scopo didattico, è possibile spiegare ai pazienti le tipiche alterazioni causate dalle seguenti patologie, rispetto a una condizione sana dell'occhio:

- Cataratta subcapsulare
 - Cataratta corticale
 - Cataratta nucleare
 - Retinopatia diabetica
 - Retinopatia ipertensiva
 - Alterazioni delle papille in caso di glaucoma
 - Degenerazione maculare legata all'età
 - Papilledema
 - Occlusione dell'arteria centrale
 - Occlusione della vena centrale
 - Distacco di retina regmatogeno
- 23 Calibro arterioso irregolare
 - 24 Incroci arterovenosi (segno di Gunn)
 - 25 Vene dilatate
 - 26 Stella maculare
 - 27 Margine neuroretinico
 - 28 Grande escavazione centrale
 - 29 Drusen
 - 30 Macchia rosso ciliegia
 - 31 Embolo colesterinico
 - 32 Trombo
 - 33 Rottura
- 1 Palpebra superiore
 - 2 Palpebra inferiore
 - 3 Cornea
 - 4 Congiuntiva
 - 5 Iride
 - 6 Pupilla
 - 7 Bulbo oculare
 - A Cristallino
 - A1 Cataratta corticale
 - A2 Cataratta nucleare
 - A3 Cataratta sottocapsulare posteriore
 - I Retina
 - II Retinopatia diabetica
 - III Retinopatia ipertensiva
 - IV Alterazioni delle papille in caso di glaucoma
 - V Degenerazione maculare legata all'età (DMLE)
 - VI Papilledema
 - VII Occlusione dell'arteria centrale (OACR)
 - VIII Occlusione della vena centrale (OVCR)
 - IX Distacco di retina regmatogeno
 - 8 Arteriola temporale retinica superiore
 - 9 Venula temporale retinica superiore
 - 10 Disco ottico
 - 11 Venula temporale retinica inferiore
 - 12 Arteriola temporale retinica inferiore
 - 13 Macula lutea e punto di visione più nitida
 - 14 Emorragie retiniche
 - 15 Essudati molli
 - 16 Microaneurismi
 - 17 Neovascolarizzazione
 - 18 Edema retinico
 - 19 Essudati duri
 - 20 Emorragia
 - 21 Papilledema
 - 22 Riflesso fotomotore anomalo

眼球の疾患， 5倍大モデル

日本語

この5倍大の眼球モデルは目の疾患の説明用に作られています。

網膜と水晶体は理解しやすいよう単純に表現されているため、わかりやすい説明が可能です。

様々な症状に簡単に切り替えることが可能で、健康な目から以下の症状への変化を説明できます。

- 嚢下白内障
- 皮質白内障
- 核性白内障
- 糖尿病性網膜症
- 高血圧性網膜症
- 緑内障による視神経乳頭の変化
- 加齢黄斑変性
- 乳頭浮腫
- 網膜中心動脈閉塞
- 網膜中心静脈閉塞
- 裂孔原性網膜剥離

- 
- | | |
|-------------------|--------------------------|
| 1 上眼瞼 | 24 網膜動静脈血管狭窄 (Gunn sign) |
| 2 下眼瞼 | 25 拡張した静脈 |
| 3 角膜 | 26 星芒状黄斑 |
| 4 結膜 | 27 視神経乳頭辺縁部 |
| 5 虹彩 | 28 視神経乳頭陥凹 |
| 6 瞳孔 | 29 ドルーゼン |
| 7 眼球 | 30 桜実紅斑 (チェリーレッドスポット) |
| A 水晶体 | 31 コレステロール塞栓 |
| A1 皮質白内障 | 32 血栓 |
| A2 核性白内障 | 33 裂傷 |
| A3 後嚢下白内障 | |
| I 網膜 | |
| II 糖尿病性網膜症 | |
| III 高血圧性網膜症 | |
| IV 緑内障による視神経乳頭の変化 | |
| V 加齢黄斑変性 (AMD) | |
| VI 乳頭浮腫 | |
| VII 網膜中心動脈閉塞 | |
| VIII 網膜中心静脈閉塞 | |
| IX 裂孔原性網膜剥離 | |
| 8 上外側動脈 | |
| 9 上外側静脈 | |
| 10 視神経乳頭 | |
| 11 下外側静脈 | |
| 12 下外側動脈 | |
| 13 黄斑; 中心窩 | |
| 14 網膜出血 | |
| 15 綿花状白斑 | |
| 16 微細動脈瘤 | |
| 17 血管新生 | |
| 18 網膜浮腫 | |
| 19 硬性白斑 | |
| 20 出血 | |
| 21 乳頭腫脹 | |
| 22 過敏対光反射 | |
| 23 動脈径 | |

Патологические изменения глаза в 5 кратном увеличении

Эту модель, демонстрирующую глаз в 5-кратном увеличении, можно использовать для медицинского просвещения пациентов. Простые в использовании взаимозаменяемые, упрощенные по дидактическим соображениям макеты сетчатки и хрусталика позволяют понятно объяснить пациенту типичные изменения, развивающиеся в здоровом глазе вследствие следующих заболеваний:

- Субкапсулярная катаракта
 - Кортикальная катаракта
 - Ядерная катаракта
 - Диабетическая ретинопатия
 - Гипертоническая ретинопатия
 - Папиллярная глаукома
 - Возрастная макулярная дегенерация
 - Отек диска зрительного нерва
 - Окклюзия центральной артерии сетчатки
 - Окклюзия центральной вены сетчатки
 - Регматогенная отслойка сетчатки
- 1 Верхнее веко
 - 2 Нижнее веко
 - 3 Роговица
 - 4 Конъюнктива
 - 5 Радужная оболочка
 - 6 Зрачок
 - 7 Глазное яблоко
- A Хрусталик
 - A1 Кортикальная катаракта
 - A2 Ядерная катаракта
 - A3 Заднекапсулярная катаракта
- I Сетчатка
 - II Диабетическая ретинопатия
 - III Гипертоническая ретинопатия
 - IV Папиллярная глаукома
 - V Возрастная макулярная дегенерация (ВМД)
 - VI Отек диска зрительного нерва
 - VII Окклюзия центральной артерии сетчатки
 - VIII Окклюзия центральной вены сетчатки
 - IX Регматогенная отслойка сетчатки
- 8 Верхняя височная артериола сетчатки
 - 9 Верхняя височная веноула сетчатки
 - 10 Оптический диск
 - 11 Нижняя височная веноула сетчатки
 - 12 Нижняя височная артериола сетчатки
 - 13 Макула: центральная ямка
 - 14 Кровоизлияния сетчатки
 - 15 Ватообразные очаги
 - 16 Микроаневризмы
 - 17 Неоваскуляризация
- 18 Отек сетчатки
 - 19 Твердые экссудаты
 - 20 Кровотечение
 - 21 Отек диска
 - 22 Расширенный световой рефлекс
 - 23 Неравномерный калибр артерии
 - 24 Изменения артериовенозного перекреста (симптом Гунна)
 - 25 Расширенные вены
 - 26 Фигура звезды
 - 27 Нейроретинальное кольцо
 - 28 Большая центральная экскавация
 - 29 Друзы
 - 30 Симптом вишневой косточки
 - 31 Холестериновый эмбол
 - 32 Тромб
 - 33 Разрыв

出现病变的眼睛模型 - 放大5倍

英文

这一模型显示为放大5倍的眼睛，可作为病患教育培训使用。因为可以方便地使用为了教育目的而简化的可转换的视网膜和水晶体描述，所以可使用这一模型为病患清晰解释由于以下疾病而导致健康的眼睛出现的典型变化：

- 囊后白内障
 - 软性白内障
 - 核性白内障
 - 糖尿病视网膜白内障
 - 高血压性视网膜病变
 - 青光眼乳头状变化
 - 因衰老导致的黄斑退化
 - 视盘水肿
 - 视网膜中央动脉堵塞
 - 视网膜中央静脉堵塞
 - 孔源性视网膜脱离
- 1 上睑
 - 2 下睑
 - 3 角膜
 - 4 结膜
 - 5 虹膜
 - 6 瞳孔
 - 7 眼球
- A 晶状体
- A1 皮质性白内障
 - A2 核性白内障
 - A3 后囊下白内障
- I 视网膜
 - II 糖尿病视网膜病变
 - III 高血压性视网膜病变
 - IV 青光眼
 - V 年龄相关性黄斑变性
 - VI 视乳头水肿
 - VII 视网膜中央动脉阻塞
 - VIII 视网膜中央静脉阻塞
 - IX 孔源性视网膜脱离
- 8 颞上视网膜小动脉
 - 9 颞上视网膜小静脉
 - 10 视盘
 - 11 颞下视网膜小静脉
 - 12 颞下视网膜小动脉
 - 13 黄斑；中央凹
 - 14 视网膜出血
 - 15 棉絮斑
 - 16 微血管瘤
 - 17 新血管形成
 - 18 视网膜水肿
 - 19 渗出物
 - 20 出血
 - 21 盘肿胀
 - 22 高光反射
 - 23 不规则动脉口径
 - 24 动静脉交叉变化（耿氏征）
 - 25 静脉扩张
 - 26 黄斑部星芒状皱褶
 - 27 盘沿
 - 28 中央大杯
 - 29 玻璃膜疣
 - 30 樱桃红斑
 - 31 胆固醇栓子
 - 32 血栓
 - 33 撕破

Patolojik Göz - 5 kez büyülmüştür

Bu model beş kez büyütülmüş olan bir göz modelidir. Hasta eğitimi için kullanılabilir. Kullanım kolaylığı ve retina ve lensin basit anlatımı hastaya aşağıdaki hastalıklar durumunda sağlıklı bir gözde ne gibi değişiklikler meydana gelebileceğini anlatabilir:

- Subkapsüler katarakt
 - Kortikal katarakt
 - Nükleer katarakt
 - Diyabet retinopati
 - Yüksek tansiyon retinopati
 - Galamun papiller değişimi
 - Yaşa bağlı maküler dejenerasyonu
 - Göz diski ödemi
 - Merkezi retinal arteriyel tıkanması
 - Merkezi retinal damar tıkanması
 - Regmatojen retinal ayrılma
- 1 Üst göz kapağı
 - 2 Alt göz kapağı
 - 3 Kornea
 - 4 Konjonktiva
 - 5 İris
 - 6 Göz Bebeği
 - 7 Göz Yuvarı
- A Lens
- A1 Kortikal Katarakt
- A2 Nükleer Katarakt
- A3 Arka subkapsüler katarakt
- I Retina
 - II Diyabetik retinopati
 - III Hipertansif retinopati
 - IV Glukom papiller değişiklikleri
 - V Yaşabağlı maküla dejenerasyonu
 - VI Papilla ödemi (papilödem)
 - VII Retinal arter tıkanıklığı
 - VIII Santral retinal damar tıkanıklığı
 - IX Regmatojen retina dekolmanı
- 8 Üst temporal retinal arteriyölü
 - 9 Üst temporal retinal venülü
 - 10 Optik disk
 - 11 Alt temporal retinal venülü
 - 12 Alt temporal retinal arteriyölü
 - 13 Makula; göz çukuru
 - 14 Retinal (göziçi) kanamalar
 - 15 Gözde pamuksu lekeler
 - 16 Mikroanevrizmalar
 - 17 Neovaskülarizasyon (yeni damarlanma)
 - 18 Retinal Ödem / Retina Ödemi
- 19 Sert eksüdalar
 - 20 Kanama
 - 21 Optik disk şişmesi
 - 22 Yükseltilmiş ışık refleksi
 - 23 Düzensiz arter kalibrasyonu
 - 24 Arteriyovenöz çaprazlama (Gunn İşareti)
 - 25 Genleşmiş damarlar
 - 26 Maküler yıldız
 - 27 Nöroretinal ağız kenarı
 - 28 Büyük santral çukur
 - 29 Druzen
 - 30 Kiraz kırmızı noktasi
 - 31 Kolesterol embolisi
 - 32 Trombüs
 - 33 Göz yaşı

3B Scientific

A worldwide group of companies



3B Scientific GmbH

Rudorffweg 8 • 21031 Hamburg • Germany

Tel.: + 49-40-73966-0 • Fax: + 49-40-73966-100

www.3bscientific.com • 3b@3bscientific.com

© Copyright 2014 for instruction manual and design of product:
3B Scientific GmbH, Germany